




Hospital General
de Villalba




CASOS PRÁCTICOS EN ANTICOAGULACIÓN

Dr. RAFAEL MARTOS MARTÍNEZ
JEFE ASOCIADO Sº HEMATOLOGÍA y HEMOTERAPIA
HOSPITAL GENERAL DE VILLALBA

rafael.martos@hgvillalba.es

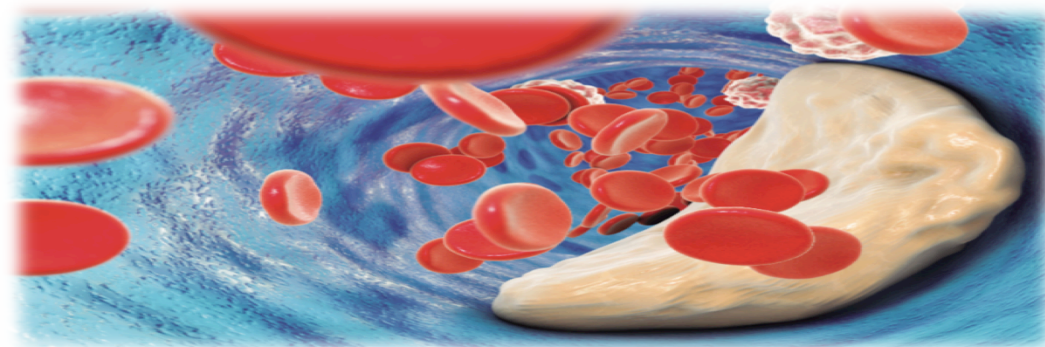
Actualización en anticoagulación
y enfermedad tromboembólica
en Atención Primaria





CASOS PRÁCTICOS EN ANTICOAGULACIÓN


Caso 1



Actualización en anticoagulación
y enfermedad tromboembólica
en Atención Primaria




CASOS PRÁCTICOS EN ANTICOAGULACIÓN



CASO 1

- Paciente mujer. 78 años. HTA. Dislipemia. AIT hace 10 años. No historia previa de sangrados
 - Diagnóstico reciente de FANV.
 - Valorar tratamiento anticoagulante.
-
- ¿Está indicada la anticoagulación?
 - ¿Qué tipo de anticoagulante podemos elegir?
 - Primeros pasos a seguir


CASOS PRÁCTICOS EN ANTICOAGULACIÓN



CASO 1

- Paciente mujer. 78 años. HTA. Dislipemia. AIT hace 10 años. No historia previa de sangrados.
 - Diagnóstico reciente de FANV. Inicia tratamiento con verapamil para control RV
 - Valorar tratamiento anticoagulante.
-
- ¿Está indicada la anticoagulación?
 - ¿Qué tipo de anticoagulante podemos elegir?
 - Primeros pasos a seguir

CASOS PRÁCTICOS EN ANTICOAGULACIÓN




CASO 1

- Paciente mujer. 78 años. HTA. Dislipemia. AIT hace 10 años. No historia previa de sangrados.
- Diagnóstico reciente de FANV. Inicia tratamiento con verapamil para control RV
- Valorar tratamiento anticoagulante.

- ¿Está indicada la anticoagulación?
- ¿Qué tipo de anticoagulante podemos elegir?
- Primeros pasos a seguir

- Escala CHADS-VASc

Escalas de riesgo trombótico/hemorrágico



Escala CHADS₂

Puntúa los factores de riesgo considerados mayores.

Interpretación:

- CHADS₂ =0 Bajo riesgo
- CHADS₂ =1 Riesgo intermedio
- CHADS₂ ≥2 Riesgo alto

Escala CHA₂DS₂-VASc


Puntúa factores de riesgo considerados mayores y añade factores de riesgo **no mayores pero clínicamente relevantes**.

Interpretación:

- CHA₂DS₂-VASc =0 Sin riesgo
- CHA₂DS₂-VASc =1 Riesgo moderado en hombres
- CHA₂DS₂-VASc ≥2 Riesgo alto

Factor de Riesgo	CHA ₂ DS ₂ -VASc	CHADS ₂
Insuficiencia cardiaca Congestiva (<i>Congestive heart failure</i>)	1	1
Hipertensión	1	1
Edad (<i>Age</i>) ≥75 años	2	1
Diabetes Mellitus	1	1
Antecedentes de Ictus (<i>Stroke</i>)/AIT(TIA)/ Tromboembolismo sistémico	1	2
Antecedentes de infarto de miocardio/enfermedad aórtica/enfermedad arterial periférica (<i>Vascular disease</i>)	1	
Edad (<i>Age</i>) 65 - 74 años	1	
Sexo (<i>Sex</i>): mujer	1	

CASOS PRÁCTICOS EN ANTICOAGULACIÓN




CASO 1

- Paciente mujer. 78 años. HTA. Dislipemia. AIT hace 10 años. No historia previa de sangrados.
- Diagnóstico reciente de FANV. Inicia tratamiento con verapamil para control RV
- Valorar tratamiento anticoagulante.

- ¿Está indicada la anticoagulación?
- ¿Qué tipo de anticoagulante podemos elegir?
- Primeros pasos a seguir

- Escala CHADS-VASc ---- 5 puntos (riesgo trombótico alto)
- Escala HASBLED

Escalas de riesgo trombótico/hemorrágico



Riesgo de tromboembolia y de hemorragia


CHA₂DS₂-VASc		CHA₂DS₂-VASc	Tasa Ictus (% año)	HAS-BLED	
CHF	1	0	0	H Hipertensión	1
HTA	1	1	1,3	A Anomalías renales/hepáticas	1 o 2
Age (edad) ≥ 75	2	2	2,2	S Stroke (ictus)	1
Diabetes	1	3	3,2	B Bleeding (sangrado)	1
Stroke (ictus)/AIT/TE	2	4	4,0	L Lábil INR	1
Enfermedad Vasular	1	5	6,7	E Edad (>65)	1
Age (edad) 65-75	1	6	9,8	D Drogas/alcohol	1 o 2
Sexo (i.e. femenino)	1	7	9,6		
		8	6,7		
		9	15,2		

Trombosis



Hemorragia


CASOS PRÁCTICOS EN ANTICOAGULACIÓN



CASO 1

- Paciente mujer. 78 años. HTA. Dislipemia. AIT hace 10 años. No historia previa de sangrados.
 - Diagnóstico reciente de FANV. Inicia tratamiento con verapamil para control RV
 - Valorar tratamiento anticoagulante.
-
- ¿Está indicada la anticoagulación?
 - ¿Qué tipo de anticoagulante podemos elegir?
 - Primeros pasos a seguir
-
- Escala CHADS-VASc ---- 5 puntos (riesgo trombótico alto)
 - Escala HASBLED --- 3 puntos* (riesgo hemorrágico moderado)

CASOS PRÁCTICOS EN ANTICOAGULACIÓN




CASO 1

- Paciente mujer. 78 años. HTA. Dislipemia. AIT hace 10 años. No historia previa de sangrados.
- Diagnóstico reciente de FANV. Inicia tratamiento con verapamil para control RV
- Valorar tratamiento anticoagulante.

- ¿Está indicada la anticoagulación?
 - ¿Qué tipo de anticoagulante podemos elegir?
 - Primeros pasos a seguir
-
- Escala CHADS-VASc ---- 5 puntos (riesgo trombótico alto)
 - Escala HASBLED --- 3 puntos* (riesgo hemorrágico moderado)

SI INDICADA LA ANTICOAGULACIÓN


CASOS PRÁCTICOS EN ANTICOAGULACIÓN



CASO 1

- Paciente mujer. 78 años. HTA. Dislipemia. AIT hace 10 años. No historia previa de sangrados.
 - Diagnóstico reciente de FANV. Inicia tratamiento con verapamil para control RV
 - Valorar tratamiento anticoagulante.
-
- ¿Está indicada la anticoagulación? ---- SI INDICADA
 - ¿Qué tipo de anticoagulante podemos elegir?
 - Primeros pasos a seguir

CASOS PRÁCTICOS EN ANTICOAGULACIÓN



CASO 1


- Paciente mujer. 78 años. HTA. Dislipemia. AIT hace 10 años. No historia previa de sangrados.
 - Diagnóstico reciente de FANV. Inicia tratamiento con verapamil para control RV
 - Valorar tratamiento anticoagulante.
-
- ¿Está indicada la anticoagulación? ---- SI INDICADA
 - ¿Qué tipo de anticoagulante podemos elegir?
 - Primeros pasos a seguir

AVK vs. ACODs

AVKS: INR 2-3. Controles periódicos. Interacciones.

ACODs: Rivaroxabán, Dabigatrán, Apixabán, Edoxabán.

CASOS PRÁCTICOS EN ANTICOAGULACIÓN




CASO 1

- Paciente mujer. 78 años. HTA. Dislipemia. AIT hace 10 años. No historia previa de sangrados.
 - Diagnóstico reciente de FANV. Inicia tratamiento con verapamil para control RV
 - Valorar tratamiento anticoagulante.
-
- ¿Está indicada la anticoagulación? ---- SI INDICADA
 - ¿Qué tipo de anticoagulante podemos elegir?
 - Primeros pasos a seguir

ACODs: Dabigatrán

CASOS PRÁCTICOS EN ANTICOAGULACIÓN



CASO 1


- Paciente mujer. 78 años. HTA. Dislipemia. AIT hace 10 años. No historia previa de sangrados.
- Diagnóstico reciente de FANV. Inicia tratamiento con verapamil para control RV
- Valorar tratamiento anticoagulante.

- ¿Está indicada la anticoagulación? ---- SI INDICADA
- ¿Qué tipo de anticoagulante podemos elegir?
- Primeros pasos a seguir

ACODs: Dabigatrán

- Valorar función renal: ACr60ml/min
- Dosis estándar: ¿150mg/12horas o 110mg/12h?

CASOS PRÁCTICOS EN ANTICOAGULACIÓN



CASO 1

- Paciente mujer. 78 años. HTA. Dislipemia. AIT hace 10 años. No historia previa de sangrados.
- Diagnóstico reciente de FANV. Inicia tratamiento con verapamil para control RV
- Valorar tratamiento anticoagulante.


- ¿Está indicada la anticoagulación? ---- SI INDICADA
- ¿Qué tipo de anticoagulante podemos elegir?
- Primeros pasos a seguir

ACODs: Dabigatrán

- Valorar función renal: ACr60ml/min
- Dosis estándar: ¿150mg/12horas o 110mg/12h?
- Dabigatrán 110mg/12h si: Edad >80, FG<50ml/min, Verapamil, riesgo sagrado GI)

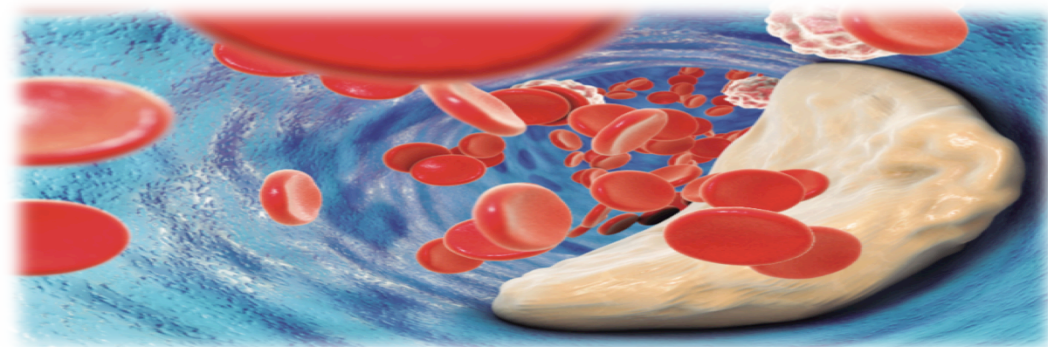


Hospital General
de Villalba



CASOS PRÁCTICOS EN ANTICOAGULACIÓN


Caso 2



Actualización en anticoagulación
y enfermedad tromboembólica
en Atención Primaria




CASOS PRÁCTICOS EN ANTICOAGULACIÓN



CASO 2

- Paciente varón. 70 años. Ictus previo por FANV hace 15 años. No historia previa de sangrados.
- Tratamiento con acenocumarol. DTS 18mg. INR 2-3. INR medio (6m): 2.3
- AIT transitorio. Imposibilidad de desplazarse a CS. Solicita cambio a ACODs


CASOS PRÁCTICOS EN ANTICOAGULACIÓN



CASO 2

- Paciente varón. 70 años. Ictus previo por FANV hace 15 años. No historia previa de sangrados.
 - Tratamiento con acenocumarol. DTS 18mg. INR 2-3. INR medio (6m): 2.3
 - AIT transitorio. Imposibilidad de desplazarse a CS. Solicita cambio a ACODs
-
- ¿Está indicado el cambio de anticoagulación?
 - ¿Qué valoraciones previas hemos de realizar?
 - ¿Qué ACOD elegir?

CASOS PRÁCTICOS EN ANTICOAGULACIÓN



CASO 2

- Paciente varón. 70 años. Ictus previo por FANV hace 15 años. No historia previa de sangrados.
 - Tratamiento con acenocumarol. DTS 18mg. INR 2-3. INR medio (6m): 2.3
 - AIT transitorio. Imposibilidad de desplazarse a CS. Solicita cambio a ACODs
-
- ¿Está indicado el cambio de anticoagulación?
 - ¿Qué valoraciones previas hemos de realizar?
 - ¿Qué ACOD elegir?

Informe de posicionamiento terapéutico y visados

Los AVK continúan siendo la opción terapéutica recomendada en el marco del SNS. ACODs solo en las siguientes situaciones:

A.- Situaciones Clínicas:

- Pacientes con hipersensibilidad conocida o con contraindicación específica al uso acenocumarol
- Pacientes con antecedentes de HIC
- Pacientes con ictus isquémico que presenten criterios clínicos y de neuroimagen de alto riesgo de HIC
- Pacientes en tratamiento con AVK que sufren episodios tromboembólicos arteriales graves a pesar de un buen control de INR

B.- Situaciones relacionadas con el control INR

- Pacientes que han iniciado tratamiento con AVK con imposibilidad de mantener un control de INR dentro de rango (2-3) a pesar de un buen cumplimiento terapéutico
- Imposibilidad de acceso al control de INR convencional




**INFORME DE POSICIONAMIENTO TERAPÉUTICO
UT_ACOD/V5/21112016**

**Criterios y recomendaciones
generales para el uso de los
anticoagulantes orales directos
(ACOD) en la prevención del ictus y
la embolia sistémica en pacientes
con fibrilación auricular no valvular**

Fecha de publicación: 21 de noviembre de 2016


CASOS PRÁCTICOS EN ANTICOAGULACIÓN



CASO 2

- Paciente varón. 70 años. Ictus previo por FANV hace 15 años. No historia previa de sangrados.
 - Tratamiento con acenocumarol. DTS 18mg. INR 2-3. INR medio (6m): 2.3
 - AIT transitorio. Imposibilidad de desplazarse a CS. Solicita cambio a ACODs
-
- ¿Está indicado el cambio de anticoagulación?
 - ¿Qué valoraciones previas hemos de realizar?
 - ¿Qué ACOD elegir?

CASOS PRÁCTICOS EN ANTICOAGULACIÓN




CASO 2

- Paciente varón. 70 años. Ictus previo por FANV hace 15 años. No historia previa de sangrados.
- Tratamiento con acenocumarol. DTS 18mg. INR 2-3. INR medio (6m): 2.3
- AIT transitorio. Imposibilidad de desplazarse a CS. Solicita cambio a ACODs

- ¿Está indicado el cambio de anticoagulación?
- ¿Qué valoraciones previas hemos de realizar?
- ¿Qué ACOD elegir?

- Función renal --- ACr 80ml/min.
- Escala riesgo trombótico (CHADS-VASc2)
- Escala riesgo hemorrágico (HASBLED)

Escalas de riesgo trombótico/hemorrágico



Riesgo de tromboembolia y de hemorragia


CHA₂DS₂-VASc		CHA ₂ DS ₂ - VASc	Tasa Ictus (% año)	HAS-BLED	
Factor	Puntuación			Factor	Puntuación
CHF	1	0	0	H Hipertensión	1
HTA	1	1	1,3	A Anomalías renales/hepáticas	1 o 2
Age (edad) ≥ 75	2	2	2,2	S Stroke (ictus)	1
Diabetes	1	3	3,2	B Bleeding (sangrado)	1
Stroke (ictus)/AIT/TE	2	4	4,0	L Lábil INR	1
Enfermedad Vasular	1	5	6,7	E Edad (>65)	1
Age (edad) 65-75	1	6	9,8	D Drogas/alcohol	1 o 2
Sexo (i.e. femenino)	1	7	9,6		
		8	6,7		
		9	15,2		

Trombosis



Hemorragia

CASOS PRÁCTICOS EN ANTICOAGULACIÓN




CASO 2

- Paciente varón. 70 años. Ictus previo por FANV hace 15 años. No historia previa de sangrados.
- Tratamiento con acenocumarol. DTS 18mg. INR 2-3. INR medio (6m): 2.3
- AIT transitorio. Imposibilidad de desplazarse a CS. Solicita cambio a ACODs

- ¿Está indicado el cambio de anticoagulación?
- ¿Qué valoraciones previas hemos de realizar?
- ¿Qué ACOD elegir?

- Función renal --- ACr 80ml/min.
- Escala riesgo trombótico (CHADS-VASc2) --- 3 puntos (riesgo alto)
- Escala riesgo hemorrágico (HASBLED) --- 2 puntos


CASOS PRÁCTICOS EN ANTICOAGULACIÓN



CASO 2

- Paciente varón. 70 años. Ictus previo por FANV hace 15 años. No historia previa de sangrados.
 - Tratamiento con acenocumarol. DTS 18mg. INR 2-3. INR medio (6m): 2.3
 - AIT transitorio. Imposibilidad de desplazarse a CS. Solicita cambio a ACODs
-
- ¿Está indicado el cambio de anticoagulación?
 - ¿Qué valoraciones previas hemos de realizar?
 - ¿Qué ACOD elegir?

CASOS PRÁCTICOS EN ANTICOAGULACIÓN



CASO 2


- Paciente varón. 70 años. Ictus previo por FANV hace 15 años. No historia previa de sangrados.
 - Tratamiento con acenocumarol. DTS 18mg. INR 2-3. INR medio (6m): 2.3
 - AIT transitorio. Imposibilidad de desplazarse a CS. Solicita cambio a ACODs
-
- ¿Está indicado el cambio de anticoagulación?
 - ¿Qué valoraciones previas hemos de realizar?
 - ¿Qué ACOD elegir?

ACODs

Rivaroxabán, Dabigatrán, Apixabán, Edoxabán.

¿Dosis habituales estándar?

CASOS PRÁCTICOS EN ANTICOAGULACIÓN




CASO 2

- Paciente varón. 70 años. Ictus previo por FANV hace 15 años. No historia previa de sangrados.
 - Tratamiento con acenocumarol. DTS 18mg. INR 2-3. INR medio (6m): 2.3
 - AIT transitorio. Imposibilidad de desplazarse a CS. Solicita cambio a ACODs
-
- ¿Está indicado el cambio de anticoagulación?
 - ¿Qué valoraciones previas hemos de realizar?
 - ¿Qué ACOD elegir?

	Dabigatran	Rivaroxaban	Apixaban	Edoxaban
FANV	150 mg/12h o 110 mg/12 h en pacientes >80años o Aclr=30-50 mL/min). (Aprobado en España)	20 mg/24h o 15 mg/24h si Aclr=35-50 ml/min. (Aprobado en España)	5 mg/12 ; 2,5 mg/12 h si existen 2 de los factores siguientes: edad >80 años,, peso <60 kg o creatinina >1,5 mg/dl. (Aprobado en España)	60 mg/24 h; 30 mg/24h si Aclr=15-50 ml/min.

CASOS PRÁCTICOS EN ANTICOAGULACIÓN




CASO 2

- Paciente varón. 70 años. Ictus previo por FANV hace 15 años. No historia previa de sangrados.
 - Tratamiento con acenocumarol. DTS 18mg. INR 2-3. INR medio (6m): 2.3
 - AIT transitorio. Imposibilidad de desplazarse a CS. Solicita cambio a ACODs
-
- ¿Está indicado el cambio de anticoagulación?
 - ¿Qué valoraciones previas hemos de realizar?
 - ¿Qué ACOD elegir?

	Dabigatran	Rivaroxaban	Apixaban	Edoxaban
FANV	150 mg/12h o 110 mg/12 h en pacientes >80años o Aclr=30-50 mL/min). (Aprobado en España)	20 mg/24h o 15 mg/24h si Aclr=35-50 ml/min. (Aprobado en España)	5 mg/12 ; 2,5 mg/12 h si existen 2 de los factores siguientes: edad >80 años,, peso <60 kg o creatinina >1,5 mg/dl. (Aprobado en España)	60 mg/24 h; 30 mg/24h si Aclr=15-50 ml/min.

CASOS PRÁCTICOS EN ANTICOAGULACIÓN




CASO 2

- Paciente varón. 70 años. Ictus previo por FANV hace 15 años. No historia previa de sangrados.
- Tratamiento con acenocumarol. DTS 18mg. INR 2-3. INR medio (6m): 2.3
- AIT transitorio. Imposibilidad de desplazarse a CS. Solicita cambio a ACODs

¿Cómo realizar el cambio de AVK (acenocumarol) a Rivaroxabán?

Modificación del tratamiento anticoagulante



Cambios de ACODs con AVK

Rivaroxabán


➤ Paso de Rivaroxabán a AVK:

- ✓ Mantener simultáneamente Rivaroxabán y el AVK hasta $\text{INR} \geq 2$.
- ✓ INR debe determinarse 24 horas después de la toma de Rivaroxabán y siempre antes de la siguiente dosis (falso INR*).
- ✓ Si hay que suspender Rivaroxabán de forma urgente puede emplearse HBPM hasta que el INR sea >2 .

➤ Paso de AVK a Rivaroxabán:

- ✓ Iniciar Rivaroxabán cuando el INR se aproxime a 2^* y suspender AVK.
- ✓ En ictus y embolia sistémica deberá interrumpirse el tratamiento con AVK e iniciar Rivaroxabán cuando INR sea $<3^*$.
- ✓ En TVP y en la prevención de TV/EP el cambio con $\text{INR} < 2.5$

Modificación del tratamiento anticoagulante



Cambios de ACODs con AVK

Rivaroxabán


➤ Paso de Rivaroxabán a AVK:

- ✓ Mantener simultáneamente Rivaroxabán y el AVK hasta $INR \geq 2$.
- ✓ INR debe determinarse 24 horas después de la toma de Rivaroxabán y siempre antes de la siguiente dosis (falso INR*).
- ✓ Si hay que suspender Rivaroxabán de forma urgente puede emplearse HBPM hasta que el INR sea >2 .

➤ Paso de AVK a Rivaroxabán:

- ✓ Iniciar Rivaroxabán cuando el INR se aproxime a 2^* y suspender AVK.
- ✓ En ictus y embolia sistémica deberá interrumpirse el tratamiento con AVK e iniciar Rivaroxabán cuando INR sea $<3^*$.
- ✓ En TVP y en la prevención de TV/EP el cambio con $INR < 2.5$


CASOS PRÁCTICOS EN ANTICOAGULACIÓN



CASO 2

- Paciente varón. 70 años. Ictus previo por FANV hace 15 años. No historia previa de sangrados.
 - Tratamiento con acenocumarol. DTS 18mg. INR 2-3. INR medio (6m): 2.3
 - AIT transitorio. Imposibilidad de desplazarse a CS. Solicita cambio a ACODs
-
- 12 meses tras inicio de Rivaroxabán (20mg/d) precisa cistoscopia diagnóstica.


CASOS PRÁCTICOS EN ANTICOAGULACIÓN



CASO 2

- Paciente varón. 70 años. Ictus previo por FANV hace 15 años. No historia previa de sangrados.
 - Tratamiento con acenocumarol. DTS 18mg. INR 2-3. INR medio (6m): 2.3
 - AIT transitorio. Imposibilidad de desplazarse a CS. Solicita cambio a ACODs
-
- 12 meses tras inicio de Rivaroxabán (20mg/d) precisa cistoscopia diagnóstica.
-
- ¿Qué valoraciones previas hay que realizar?
 - ¿Precisa sustitución por heparina (“terapia puente”)?


CASOS PRÁCTICOS EN ANTICOAGULACIÓN



CASO 2

- Paciente varón. 70 años. Ictus previo por FANV hace 15 años. No historia previa de sangrados.
 - Tratamiento con acenocumarol. DTS 18mg. INR 2-3. INR medio (6m): 2.3
 - AIT transitorio. Imposibilidad de desplazarse a CS. Solicita cambio a ACODs
-
- 12 meses tras inicio de Rivaroxabán (20mg/d) precisa cistoscopia diagnóstica.
-
- ¿Qué valoraciones previas hay que realizar?
 - ¿Precisa sustitución por heparina (“terapia puente”)?

CASOS PRÁCTICOS EN ANTICOAGULACIÓN



CASO 2


- Paciente varón. 70 años. Ictus previo por FANV hace 15 años. No historia previa de sangrados.
- Tratamiento con acenocumarol. DTS 18mg. INR 2-3. INR medio (6m): 2.3
- AIT transitorio. Imposibilidad de desplazarse a CS. Solicita cambio a ACODs

- 12 meses tras inicio de Rivaroxabán (20mg/d) precisa cistoscopia diagnóstica.

- ¿Qué valoraciones previas hay que realizar?
- ¿Precisa sustitución por heparina (“terapia puente”)?


- Valoración del riesgo hemorrágico de la cirugía
- Valoración del riesgo trombótico.
- Valoración función renal

Estratificación del riesgo trombótico




RIESGO TROMBÓTICO	PROTESIS VALVULAR	FIBRILACIÓN AURICULAR (FA)	ETE V
ALTO¹	<ul style="list-style-type: none"> Válvula Mitral Aórtica bola o disco AIT o ictus reciente (<6 meses) Complicaciones tromboembólicas 	<ul style="list-style-type: none"> CHADS2 VASc >4 Ictus o AIT Enfermedad valvular reumática 	<ul style="list-style-type: none"> ETE V reciente (<3m) ETE V recurrente Trombofilia severa²
MODERADO	<ul style="list-style-type: none"> Prótesis Ao bicúspide y uno de los siguientes: <ul style="list-style-type: none"> Ictus o AIT previo, FA, HTA, DM, ICC, Edad < 75 años 	<ul style="list-style-type: none"> CHADS2 VASc 2-3 	<ul style="list-style-type: none"> ETE V 3-12m ETE V y cáncer activo (6m) Trombofilia no severa³
BAJO	<ul style="list-style-type: none"> Prótesis Ao bivalvular sin FA y sin factores ictus 	<ul style="list-style-type: none"> CHADS2 VASc <2 	<ul style="list-style-type: none"> ETE V >12m y sin otro factor riesgo

Estratificación del riesgo sangrado



ALTO RIESGO DE SANGRADO	BAJO RIESGO DE SANGRADO	MINIMO RIESGO DE SANGRADO
<ul style="list-style-type: none"> • Cx. Cardíaca • Neurocirugía • Cx. Vascular • Cx. Oncológica Mayor • Cx. Abdominal Mayor • Cx. Ortopédica Mayor • Cx. Vésico-Prostática y renal • Cx Plástica reconstructiva • Cx. Torácica • Cx. Ginecológica Mayor • Anestesia de Neuroeje y retrobulbar • Bx. Hepática y renal • Colonoscopias, CPRE, PEG, PAAF 	<ul style="list-style-type: none"> • Angioplastia • Ablaciones EF • Bx. Transbronquial • Conizaciones • Biopsias Vésico-Prostática y transrectal/catéter doble J • Bx. Medula Ósea • Bx. Adenopatías • PAAF Tiroides • Toracentesis • Paracentesis • Endoscopia digestiva Alta • Artroscopias con Isquemia • Catéteres complejos (tunelizados, hickman, dialisis, sheldon, reservorio) • <u>Resto de procedimientos no incluidos en riesgo alto o mínimo</u> 	<ul style="list-style-type: none"> • Exéresis de lesiones dermatológicas superficiales • Aspirado de Medula Ósea • Cataratas (con anestesia tópica o AG) • Glaucoma (ex. Si trabeculotomía) • Vitrectomía con AG • Exodoncia simple (1-3 piezas dentarias) • Cistoscopia diagnóstica • Implantación de MP y/o DAI • Colocación de vía central no complejas • Infiltración Articular (no neuroeje)

CASOS PRÁCTICOS EN ANTICOAGULACIÓN



CASO 2


- Paciente varón. 70 años. Ictus previo por FANV hace 15 años. No historia previa de sangrados.
- Tratamiento con acenocumarol. DTS 18mg. INR 2-3. INR medio (6m): 2.3
- AIT transitorio. Imposibilidad de desplazarse a CS. Solicita cambio a ACODs

- 12 meses tras inicio de Rivaroxabán (20mg/d) precisa cistoscopia diagnóstica.

- ¿Qué valoraciones previas hay que realizar?
- ¿Precisa sustitución por heparina (“terapia puente”)?


- Valoración del riesgo trombótico ---ALTO
- Valoración del riesgo hemorrágico de la cirugía ---MÍNIMO RIESGO
- Valoración función renal---ACr 75ml/min














CASOS PRÁCTICOS EN ANTICOAGULACIÓN




CASO 2

- Paciente varón. 70 años. Ictus previo por FANV hace 15 años. No historia previa de sangrados.
 - Tratamiento con acenocumarol. DTS 18mg. INR 2-3. INR medio (6m): 2.3
 - AIT transitorio. Imposibilidad de desplazarse a CS. Solicita cambio a ACODs
-
- 12 meses tras inicio de Rivaroxabán (20mg/d) precisa cistoscopia diagnóstica.
-
- ¿Qué valoraciones previas hay que realizar?
 - ¿Precisa sustitución por heparina (“terapia puente”)?



Fármaco	Día -2		Día-1		Día 0 (Cirugía)
Rivaroxabán					
Dabigatrán					
Apixabán					
Posología	Dosis a.m.	Dosis p.m.	Dosis a.m.	Dosis p.m.	


CASOS PRÁCTICOS EN ANTICOAGULACIÓN



CASO 2

- Paciente varón. 70 años. Ictus previo por FANV hace 15 años. No historia previa de sangrados.
 - Tratamiento con acenocumarol. DTS 18mg. INR 2-3. INR medio (6m): 2.3
 - AIT transitorio. Imposibilidad de desplazarse a CS. Solicita cambio a ACODs
-
- 12 meses tras inicio de Rivaroxabán (20mg/d) precisa cistoscopia diagnóstica.
-
- ¿Qué valoraciones previas hay que realizar?
 - ¿Precisa sustitución por heparina (“terapia puente”)?
-
- Riesgo mínimo o bajo de hemorragia y alto riesgo trombótico (con ACr normal) basta con suspender 24h precirugía y reanudar al día siguiente.


CASOS PRÁCTICOS EN ANTICOAGULACIÓN



CASO 2

- Paciente varón. 70 años. Ictus previo por FANV hace 15 años. No historia previa de sangrados.
 - Tratamiento con acenocumarol. DTS 18mg. INR 2-3. INR medio (6m): 2.3
 - AIT transitorio. Imposibilidad de desplazarse a CS. Solicita cambio a ACODs
-
- Rivaroxabán (20mg/d) tras cistoscopia, precisa IQX (cirugía vesico-prostática).
-
- ¿Qué valoraciones previas hay que realizar?
 - ¿Precisa sustitución por heparina (“terapia puente”)?


CASOS PRÁCTICOS EN ANTICOAGULACIÓN



CASO 2

- Paciente varón. 70 años. Ictus previo por FANV hace 15 años. No historia previa de sangrados.
 - Tratamiento con acenocumarol. DTS 18mg. INR 2-3. INR medio (6m): 2.3
 - AIT transitorio. Imposibilidad de desplazarse a CS. Solicita cambio a ACODs
-
- Rivaroxabán (20mg/d) tras cistoscopia, precisa IQX (cirugía vesico-prostática).
-
- ¿Qué valoraciones previas hay que realizar?
 - ¿Precisa sustitución por heparina (“terapia puente”)?

CASOS PRÁCTICOS EN ANTICOAGULACIÓN



CASO 2


- Paciente varón. 70 años. Ictus previo por FANV hace 15 años. No historia previa de sangrados.
- Tratamiento con acenocumarol. DTS 18mg. INR 2-3. INR medio (6m): 2.3
- AIT transitorio. Imposibilidad de desplazarse a CS. Solicita cambio a ACODs

- Rivaroxabán (20mg/d) tras cistoscopia, precisa IQX (cirugía vesico-prostática).

- ¿Qué valoraciones previas hay que realizar?
- ¿Precisa sustitución por heparina (“terapia puente”)?


- Valoración del riesgo hemorrágico de la cirugía
- Valoración del riesgo trombótico.
- Valoración función renal

Estratificación del riesgo trombótico




RIESGO TROMBÓTICO	PROTESIS VALVULAR	FIBRILACIÓN AURICULAR (FA)	ETE V
ALTO¹	<ul style="list-style-type: none"> Válvula Mitral Aórtica bola o disco AIT o ictus reciente (<6 meses) Complicaciones tromboembólicas 	<ul style="list-style-type: none"> CHADS2 VASc >4 Ictus o AIT Enfermedad valvular reumática 	<ul style="list-style-type: none"> ETE V reciente (<3m) ETE V recurrente Trombofilia severa²
MODERADO	<ul style="list-style-type: none"> Prótesis Ao bicúspide y uno de los siguientes: <ul style="list-style-type: none"> Ictus o AIT previo, FA, HTA, DM, ICC, Edad < 75 años 	<ul style="list-style-type: none"> CHADS2 VASc 2-3 	<ul style="list-style-type: none"> ETE V 3-12m ETE V y cáncer activo (6m) Trombofilia no severa³
BAJO	<ul style="list-style-type: none"> Prótesis Ao bivalvular sin FA y sin factores ictus 	<ul style="list-style-type: none"> CHADS2 VASc <2 	<ul style="list-style-type: none"> ETE V >12m y sin otro factor riesgo

Estratificación del riesgo sangrado



ALTO RIESGO DE SANGRADO	BAJO RIESGO DE SANGRADO	MINIMO RIESGO DE SANGRADO
<ul style="list-style-type: none"> • Cx. Cardíaca • Neurocirugía • Cx. Vascular • Cx. Oncológica Mayor • Cx. Abdominal Mayor • Cx. Ortopédica Mayor • Cx. Vésico-Prostática y renal • Cx Plástica reconstructiva • Cx. Torácica • Cx. Ginecológica Mayor • Anestesia de Neuroeje y retrobulbar • Bx. Hepática y renal • Colonoscopias, CPRE, PEG, PAAF 	<ul style="list-style-type: none"> • Angioplastia • Ablaciones EF • Bx. Transbronquial • Conizaciones • Biopsias Vésico-Prostática y transrectal/catéter doble J • Bx. Medula Ósea • Bx. Adenopatías • PAAF Tiroides • Toracentesis • Paracentesis • Endoscopia digestiva Alta • Artroscopias con Isquemia • Catéteres complejos (tunelizados, hickman, dialisis, sheldon, reservorio) • <u>Resto de procedimientos no incluidos en riesgo alto o mínimo</u> 	<ul style="list-style-type: none"> • Exéresis de lesiones dermatológicas superficiales • Aspirado de Medula Ósea • Cataratas (con anestesia tópica o AG) • Glaucoma (ex. Si trabeculotomía) • Vitrectomía con AG • Exodoncia simple (1-3 piezas dentarias) • Cistoscopia diagnóstica • Implantación de MP y/o DAI • Colocación de vía central no complejas • Infiltración Articular (no neuroeje)


CASOS PRÁCTICOS EN ANTICOAGULACIÓN



CASO 2


- Paciente varón. 70 años. Ictus previo por FANV hace 15 años. No historia previa de sangrados.
 - Tratamiento con acenocumarol. DTS 18mg. INR 2-3. INR medio (6m): 2.3
 - AIT transitorio. Imposibilidad de desplazarse a CS. Solicita cambio a ACODs
-
- 12 meses tras inicio de Rivaroxabán (20mg/d) precisa cistoscopia diagnóstica.
-
- ¿Qué valoraciones previas hay que realizar?
 - ¿Precisa sustitución por heparina (“terapia puente”)?
-
- Valoración del riesgo trombótico ---ALTO
 - Valoración del riesgo hemorrágico de la cirugía ---**ALTO RIESGO SANGRADO**
 - Valoración función renal---ACr 75ml/min

CASOS PRÁCTICOS EN ANTICOAGULACIÓN



CASO 2


- Paciente varón. 70 años. Ictus previo por FANV hace 15 años. No historia previa de sangrados.
 - Tratamiento con acenocumarol. DTS 18mg. INR 2-3. INR medio (6m): 2.3
 - AIT transitorio. Imposibilidad de desplazarse a CS. Solicita cambio a ACODs
-
- 12 meses tras inicio de Rivaroxabán (20mg/d) precisa cistoscopia diagnóstica.
-
- ¿Qué valoraciones previas hay que realizar?
 - ¿Precisa sustitución por heparina (“terapia puente”)?



Rivaroxabán

Función renal (ACr en ml/min.)	Riesgo estándar de hemorragia	Alto riesgo de hemorragia o cirugía mayor
ACr > 30 ml/min	24 horas	48 horas
ACr < 30 ml/min	48 horas	4 días


CASOS PRÁCTICOS EN ANTICOAGULACIÓN



CASO 2

- Paciente varón. 70 años. Ictus previo por FANV hace 15 años. No historia previa de sangrados.
 - Tratamiento con acenocumarol. DTS 18mg. INR 2-3. INR medio (6m): 2.3
 - AIT transitorio. Imposibilidad de desplazarse a CS. Solicita cambio a ACODs
-
- 12 meses tras inicio de Rivaroxabán (20mg/d) precisa cistoscopia diagnóstica.
-
- ¿Qué valoraciones previas hay que realizar?
 - ¿Precisa sustitución por heparina (“terapia puente”)?
-
- Riesgo ALTO de hemorragia y alto riesgo trombótico (con ACr normal) suspender 48h precirugía y reanudar al día siguiente.


CASOS PRÁCTICOS EN ANTICOAGULACIÓN



CASO 2

- Paciente varón. 70 años. Ictus previo por FANV hace 15 años. No historia previa de sangrados.
 - Tratamiento con acenocumarol. DTS 18mg. INR 2-3. INR medio (6m): 2.3
 - AIT transitorio. Imposibilidad de desplazarse a CS. Solicita cambio a ACODs
-
- Rivaroxabán (20mg/d) tras cistoscopia, precisa IQX (cirugía vesico-prostática).
-
- Deterioro de la función renal
 - ¿Sustitución por heparina (“terapia puente”) en este caso?

Terapia puente en ACODs




- Pacientes con riesgo alto hemorrágico.
- Pacientes con elevado riesgo trombótico.
- Pacientes con $ACr < 50 \text{ ml/min}$. para asegurar la eliminación correcta del fármaco.
- Aquellos pacientes con riesgo hemorrágico moderado según la intervención, pero con comorbilidades asociadas.

TERAPIA PUENTE					
Última dosis de NACO	Primera dosis de HBPM	HBPM	HBPM	Última dosis de HBPM	Cirugía
Día -5	-4	-3	-2	-1	0

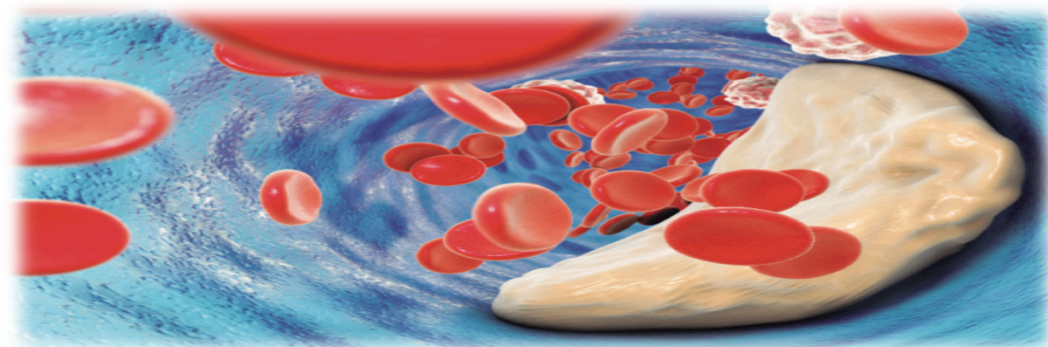


Hospital General
de Villalba



CASOS PRÁCTICOS EN ANTICOAGULACIÓN


Caso 3



Actualización en anticoagulación
y enfermedad tromboembólica
en Atención Primaria




CASOS PRÁCTICOS EN ANTICOAGULACIÓN



CASO 3


- Paciente mujer. 66 años. Doble PM Ao-M. No historia previa de sangrados.
 - Pendiente de exodoncia 3 molares. AVK (acenocumarol) INR 2,5-3,5.
 - Valorar modificar tratamiento anticoagulante y/o terapia puente
-
- Primeros pasos a seguir: Valorar riesgo trombótico y riesgo hemorrágico Qx

Estratificación del riesgo trombótico




RIESGO TROMBÓTICO	PROTESIS VALVULAR	FIBRILACIÓN AURICULAR (FA)	ETE V
ALTO¹	<ul style="list-style-type: none"> Válvula Mitral Aórtica bola o disco AIT o ictus reciente (<6 meses) Complicaciones tromboembólicas 	<ul style="list-style-type: none"> CHADS2 VASc >4 Ictus o AIT Enfermedad valvular reumática 	<ul style="list-style-type: none"> ETE V reciente (<3m) ETE V recurrente Trombofilia severa²
MODERADO	<ul style="list-style-type: none"> Prótesis Ao bicúspide y uno de los siguientes: <ul style="list-style-type: none"> Ictus o AIT previo, FA, HTA, DM, ICC, Edad < 75 años 	<ul style="list-style-type: none"> CHADS2 VASc 2-3 	<ul style="list-style-type: none"> ETE V 3-12m ETE V y cáncer activo (6m) Trombofilia no severa³
BAJO	<ul style="list-style-type: none"> Prótesis Ao bivalvular sin FA y sin factores ictus 	<ul style="list-style-type: none"> CHADS2 VASc <2 	<ul style="list-style-type: none"> ETE V >12m y sin otro factor riesgo

Estratificación del riesgo sangrado



ALTO RIESGO DE SANGRADO	BAJO RIESGO DE SANGRADO	MINIMO RIESGO DE SANGRADO
<ul style="list-style-type: none"> • Cx. Cardíaca • Neurocirugía • Cx. Vascular • Cx. Oncológica Mayor • Cx. Abdominal Mayor • Cx. Ortopédica Mayor • Cx. Vésico-Prostática y renal • Cx Plástica reconstructiva • Cx. Torácica • Cx. Ginecológica Mayor • Anestesia de Neuroeje y retrobulbar • Bx. Hepática y renal • Colonoscopias, CPRE, PEG, PAAF 	<ul style="list-style-type: none"> • Angioplastia • Ablaciones EF • Bx. Transbronquial • Conizaciones • Biopsias Vésico-Prostática y transrectal/catéter doble J • Bx. Medula Ósea • Bx. Adenopatías • PAAF Tiroides • Toracentesis • Paracentesis • Endoscopia digestiva Alta • Artroscopias con Isquemia • Catéteres complejos (tunelizados, hickman, dialisis, sheldon, reservorio) • <u>Resto de procedimientos no incluidos en riesgo alto o mínimo</u> 	<ul style="list-style-type: none"> • Exéresis de lesiones dermatológicas superficiales • Aspirado de Medula Ósea • Cataratas (con anestesia tópica o AG) • Glaucoma (ex. Si trabeculotomía) • Vitrectomía con AG • Exodoncia simple (1-3 piezas dentarias) • Cistoscopia diagnóstica • Implantación de MP y/o DAI • Colocación de vía central no complejas • Infiltración Articular (no neuroeje)


CASOS PRÁCTICOS EN ANTICOAGULACIÓN



CASO 3

- Paciente mujer. 66 años. Doble PM Ao-M. No historia previa de sangrados.
 - Pendiente de exodoncia 3 molares. AVK (acenocumarol) INR 2,5-3,5.
 - Valorar modificar tratamiento anticoagulante y/o terapia puente
-
- Primeros pasos a seguir: Valorar riesgo trombótico y riesgo hemorrágico qx
-
- Riesgo trombótico ---ALTO
 - Riesgo hemorrágico ---MINIMO RIESGO.


CASOS PRÁCTICOS EN ANTICOAGULACIÓN



CASO 3

- Paciente mujer. 66 años. Doble PM Ao-M. No historia previa de sangrados.
 - Pendiente de exodoncia 3 molares. AVK (acenocumarol) INR 2,5-3,5.
 - Valorar modificar tratamiento anticoagulante y/o terapia puente
-
- Primeros pasos a seguir: Valorar riesgo trombótico y riesgo hemorrágico qx
-
- Riesgo trombótico ---ALTO
 - Riesgo hemorrágico ---MINIMO RIESGO.
-
- Actitud a seguir

Procedimientos de mínimo riesgo sangrado




- No se precisa interrumpir el tratamiento anticoagulante.
- Avisar de la toma de anticoagulantes para hemostasia local adecuada.

Tratamiento con AVK

- Realizar INR en las 72 h previas, y si el paciente está en rango (siempre $INR < 3$) no es necesario realizar ajuste de dosis.
- **Preferible $INR \approx 2$** , (podemos disminuir puntualmente la dosis de anticoagulante el día previo).


CASOS PRÁCTICOS EN ANTICOAGULACIÓN



CASO 3-B


- Paciente mujer. 66 años. PM Ao. HTA. DM. No historia previa de sangrados.
 - Pendiente endoscopia alta. AVK (acenocumarol) INR 2,5-3,5.
 - Valorar modificar tratamiento anticoagulante y/o terapia puente
-
- Primeros pasos a seguir: Valorar riesgo trombótico y riesgo hemorrágico qx

Estratificación del riesgo trombótico




RIESGO TROMBÓTICO	PROTESIS VALVULAR	FIBRILACIÓN AURICULAR (FA)	ETE V
ALTO¹	<ul style="list-style-type: none"> Válvula Mitral Aórtica bola o disco AIT o ictus reciente (<6 meses) Complicaciones tromboembólicas 	<ul style="list-style-type: none"> CHADS2 VASc >4 Ictus o AIT Enfermedad valvular reumática 	<ul style="list-style-type: none"> ETE V reciente (<3m) ETE V recurrente Trombofilia severa²
MODERADO	<ul style="list-style-type: none"> Prótesis Ao bicúspide y uno de los siguientes: <ul style="list-style-type: none"> Ictus o AIT previo, FA, HTA, DM, ICC, Edad < 75 años 	<ul style="list-style-type: none"> CHADS2 VASc 2-3 	<ul style="list-style-type: none"> ETE V 3-12m ETE V y cáncer activo (6m) Trombofilia no severa³
BAJO	<ul style="list-style-type: none"> Prótesis Ao bivalvular sin FA y sin factores ictus 	<ul style="list-style-type: none"> CHADS2 VASc <2 	<ul style="list-style-type: none"> ETE V >12m y sin otro factor riesgo

Estratificación del riesgo sangrado



ALTO RIESGO DE SANGRADO	BAJO RIESGO DE SANGRADO	MINIMO RIESGO DE SANGRADO
<ul style="list-style-type: none"> • Cx. Cardíaca • Neurocirugía • Cx. Vascular • Cx. Oncológica Mayor • Cx. Abdominal Mayor • Cx. Ortopédica Mayor • Cx. Vésico-Prostática y renal • Cx Plástica reconstructiva • Cx. Torácica • Cx. Ginecológica Mayor • Anestesia de Neuroeje y retrobulbar • Bx. Hepática y renal • Colonoscopias, CPRE, PEG, PAAF 	<ul style="list-style-type: none"> • Angioplastia • Ablaciones EF • Bx. Transbronquial • Conizaciones • Biopsias Vésico-Prostática y transrectal/catéter doble J • Bx. Medula Ósea • Bx. Adenopatías • PAAF Tiroides • Toracentesis • Paracentesis • Endoscopia digestiva Alta • Artroscopias con Isquemia • Catéteres complejos (tunelizados, hickman, dialisis, sheldon, reservorio) • <u>Resto de procedimientos no incluidos en riesgo alto o mínimo</u> 	<ul style="list-style-type: none"> • Exéresis de lesiones dermatológicas superficiales • Aspirado de Medula Ósea • Cataratas (con anestesia tópica o AG) • Glaucoma (ex. Si trabeculotomía) • Vitrectomía con AG • Exodoncia simple (1-3 piezas dentarias) • Cistoscopia diagnóstica • Implantación de MP y/o DAI • Colocación de vía central no complejas • Infiltración Articular (no neuroeje)

CASOS PRÁCTICOS EN ANTICOAGULACIÓN




CASO 3-B

- Paciente mujer. 66 años. PM Ao. HTA. DM. No historia previa de sangrados.
 - Pendiente **endoscopia alta**. AVK (acenocumarol) INR 2,5-3,5.
 - Valorar modificar tratamiento anticoagulante y/o terapia puente
-
- Primeros pasos a seguir: Valorar riesgo trombótico y riesgo hemorrágico qx

- Riesgo trombótico ---MODERADO
- Riesgo hemorrágico ---BAJO RIESGO SANGRADO.

CASOS PRÁCTICOS EN ANTICOAGULACIÓN



CASO 3-B


- Paciente mujer. 66 años. PM Ao. HTA. DM. No historia previa de sangrados.
- Pendiente **endoscopia alta**. AVK (acenocumarol) INR 2,5-3,5.
- Valorar modificar tratamiento anticoagulante y/o terapia puente

- Primeros pasos a seguir: Valorar riesgo trombótico y riesgo hemorrágico qx

- Riesgo trombótico ---MODERADO
- Riesgo hemorrágico ---MODERADO RIESGO SANGRADO.

- Actitud a seguir

Procedimientos de mínimo riesgo sangrado




- No se precisa interrumpir el tratamiento anticoagulante.
- Avisar de la toma de anticoagulantes para hemostasia local adecuada.

Tratamiento con AVK

- Realizar INR en las 72 h previas, y si el paciente está en rango (siempre $INR < 3$) no es necesario realizar ajuste de dosis.
- **Preferible $INR \approx 2$** , (podemos disminuir puntualmente la dosis de anticoagulante el día previo).

Terapia puente: AVK



TERAPIA PUENTE


- **Día -3**: Suspender el tratamiento con Sintrom[®] (si warfarina suspender 5 días).
- **Día -2**: No tomar Sintrom[®]
- **Día -1**: No tomar Sintrom[®]
- **Día del procedimiento**:
 - Realizar INR control → debe ser <1.5.
- **Día +1 y sucesivos**:
 - Reiniciar Sintrom[®] según pauta previa +/- HBPM* (mantener hasta INR>1,9)
 - 4º día: Control INR y ajuste pauta.

PRÓTESIS
VALVULAR

Moderado
Riesgo
Trombótico

Moderado
Riesgo
Sangrado


CASOS PRÁCTICOS EN ANTICOAGULACIÓN



CASO 3-C


- Paciente mujer. 66 años. FANV. CHADS-VASC>4. HTA. DM. No historia previa de sangrados.
 - Pendiente **COLONOSCOPIA**. AVK (acenocumarol) INR 2-3
 - Valorar modificar tratamiento anticoagulante y/o terapia puente
-
- Primeros pasos a seguir: Valorar riesgo trombótico y riesgo hemorrágico qx

Estratificación del riesgo trombótico




RIESGO TROMBÓTICO	PROTESIS VALVULAR	FIBRILACIÓN AURICULAR (FA)	ETE V
ALTO¹	<ul style="list-style-type: none"> Válvula Mitral Aórtica bola o disco AIT o ictus reciente (<6 meses) Complicaciones tromboembólicas 	<ul style="list-style-type: none"> CHADS2 VASc >4 Ictus o AIT Enfermedad valvular reumática 	<ul style="list-style-type: none"> ETE V reciente (<3m) ETE V recurrente Trombofilia severa²
MODERADO	<ul style="list-style-type: none"> Prótesis Ao bicúspide y uno de los siguientes: <ul style="list-style-type: none"> Ictus o AIT previo, FA, HTA, DM, ICC, Edad < 75 años 	<ul style="list-style-type: none"> CHADS2 VASc 2-3 	<ul style="list-style-type: none"> ETE V 3-12m ETE V y cáncer activo (6m) Trombofilia no severa³
BAJO	<ul style="list-style-type: none"> Prótesis Ao bivalvular sin FA y sin factores ictus 	<ul style="list-style-type: none"> CHADS2 VASc <2 	<ul style="list-style-type: none"> ETE V >12m y sin otro factor riesgo

Estratificación del riesgo sangrado



ALTO RIESGO DE SANGRADO	BAJO RIESGO DE SANGRADO	MINIMO RIESGO DE SANGRADO
<ul style="list-style-type: none"> • Cx. Cardíaca • Neurocirugía • Cx. Vascular • Cx. Oncológica Mayor • Cx. Abdominal Mayor • Cx. Ortopédica Mayor • Cx. Vésico-Prostática y renal • Cx Plástica reconstructiva • Cx. Torácica • Cx. Ginecológica Mayor • Anestesia de Neuroeje y retrobulbar • Bx. Hepática y renal • Colonoscopias, CPRE, PEG, PAAF 	<ul style="list-style-type: none"> • Angioplastia • Ablaciones EF • Bx. Transbronquial • Conizaciones • Biopsias Vésico-Prostática y transrectal/catéter doble J • Bx. Medula Ósea • Bx. Adenopatías • PAAF Tiroides • Toracentesis • Paracentesis • Endoscopia digestiva Alta • Artroscopias con Isquemia • Catéteres complejos (tunelizados, hickman, dialisis, sheldon, reservorio) • <u>Resto de procedimientos no incluidos en riesgo alto o mínimo</u> 	<ul style="list-style-type: none"> • Exéresis de lesiones dermatológicas superficiales • Aspirado de Medula Ósea • Cataratas (con anestesia tópica o AG) • Glaucoma (ex. Si trabeculotomía) • Vitrectomía con AG • Exodoncia simple (1-3 piezas dentarias) • Cistoscopia diagnóstica • Implantación de MP y/o DAI • Colocación de vía central no complejas • Infiltración Articular (no neuroeje)


CASOS PRÁCTICOS EN ANTICOAGULACIÓN



CASO 3-C

- Paciente mujer. 66 años. FANV. CHADS-VASC>4. HTA. DM. No historia previa de sangrados.
 - Pendiente **COLONOSCOPIA**. AVK (acenocumarol) INR 2-3
 - Valorar modificar tratamiento anticoagulante y/o terapia puente
-
- Primeros pasos a seguir: Valorar riesgo trombótico y riesgo hemorrágico qx
-
- Riesgo trombótico ---ALTO RIESGO
 - Riesgo hemorrágico ---ALTO RIESGO SANGRADO.

CASOS PRÁCTICOS EN ANTICOAGULACIÓN



CASO 3-C


- Paciente mujer. 66 años. FANV. CHADS-VASC>4. HTA. DM. No historia previa de sangrados.
- Pendiente **COLONOSCOPIA**. AVK (acenocumarol) INR 2-3
- Valorar modificar tratamiento anticoagulante y/o terapia puente

- Primeros pasos a seguir: Valorar riesgo trombótico y riesgo hemorrágico qx

- Riesgo trombótico ---ALTO RIESGO
- Riesgo hemorrágico ---ALTO RIESGO SANGRADO.

- Actitud a seguir

Terapia puente: AVK




TERAPIA PUENTE

- **Día -3**: Suspendir Sintrom® (si warfarina, 5 días antes).
- **Día -2**: iniciar HBPM a dosis de 1 mg/kg/12 h o 24 horas
- **Día -1**: únicamente una dosis de HBPM: 1mg/kg/24 h, por la mañana.
- **Día del procedimiento**:
 - No poner heparina (deben pasar al menos 24h).
 - Realizar INR de control, que debe ser <1.5.
- **Día +1 y sucesivos**:
 - Reiniciar Sintrom® (pauta previa) 12-24h tras procedimiento.
 - Mantener tratamiento con heparina (a dosis profiláctica/intermedia/terapéutica según riesgo hemorrágico del procedimiento) y hasta alcanzar INR en rango

FANV/ETEV

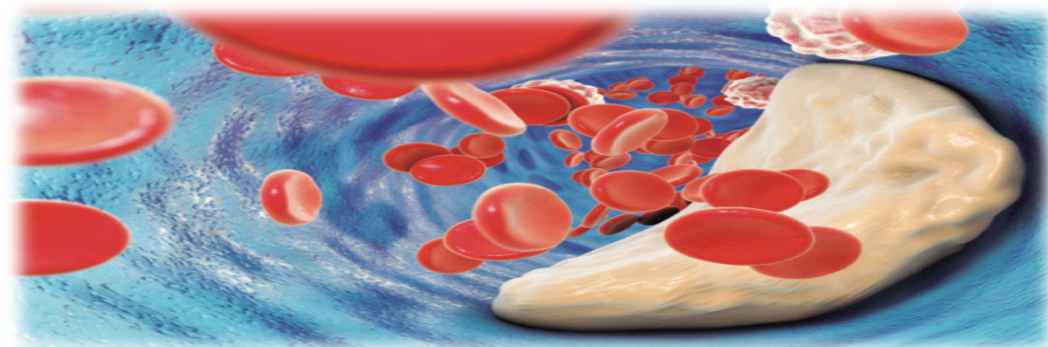
Alto RIESGO
Trombótico

Alto RIESGO
Hemorrágico



CASOS PRÁCTICOS EN ANTICOAGULACIÓN


Caso 4



Actualización en anticoagulación
y enfermedad tromboembólica
en Atención Primaria




CASOS PRÁCTICOS EN ANTICOAGULACIÓN



- ✓ Varón 81 años: HTA. Cardiopatía hipertensiva. FANV (Pradaxa).
- ✓ Ingresa por Sd. febril de origen urinario (SO patológico) y se inicia ATB.
- ✓ A las **4 horas** del ingreso: Cefalea, agitación, agresividad, crisis comicial.
 - E.F: normal. Febril.
 - Analítica: Hb 10,7 g/dl, Pla_q 218000/mm³, Leucocitos 10170/mm³ (DI). TP 75% INT 1,19 TTPA 60". Bq normal. Rx tórax y TAC craneal normales
- ✓ **INDICACIÓN: PL**


CASOS PRÁCTICOS EN ANTICOAGULACIÓN



- ✓ Varón 81 años: HTA. Cardiopatía hipertensiva. FANV (Pradaxa).
- ✓ Ingresa por Sd. febril de origen urinario (SO patológico) y se inicia ATB.
- ✓ A las **4 horas** del ingreso: Cefalea, agitación, agresividad, crisis comicial.
 - E.F: normal. Febril.
 - Analítica: Hb 10,7 g/dl, Plaq 218000/mm³, Leucocitos 10170/mm³ (DI). TP 75% INT 1,19 TTPA 60". Bq normal. Rx tórax y TAC craneal normales
- ✓ **INDICACIÓN: PL**


- ✓ Praxbind[®] 5 g i.v., control test coagulación posterior (20 min.):
 - TTPA 32". TT 26" (Normal 15-28")
- ✓ A las 24 h. se inicio HBPM a dosis profilácticas

CASOS PRÁCTICOS EN ANTICOAGULACIÓN



- Varón de 75 años
 - ✓ HTA. Cardiopatía isquémica con afectación DA. FANV.
 - ✓ EPOC moderado
- Tratamiento:
 - ✓ Anticoagulación: Dabigatrán 150 mg (bid).
 - ✓ Antiagregación: AAS 300 mg.
- Ingresado por cuadro de Insuficiencia respiratoria en relación con neumonía.

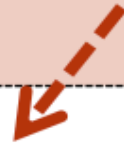
CASOS PRÁCTICOS EN ANTICOAGULACIÓN



- Varón de 75 años
 - ✓ HTA. Cardiopatía isquémica con afectación DA. FANV.
 - ✓ EPOC moderado
- Tratamiento:
 - ✓ Anticoagulación: Dabigatrán 150 mg (bid).
 - ✓ Antiagregación: AAS 300 mg.
- Ingresado por cuadro de Insuficiencia respiratoria en relación con neumonía.

- Paciente comienza rectorragia e inestabilidad hemodinámica.
 - HG: **Hb 6,4 g/dl** Hto 19,2% Plaquetas 120.000/mm³.
 - Coagulación: TP 13,2” **TTPA 37.4”** Bq: Cr 1.25 mg/7dl **FG 56 ml/min.**
- **Última dosis Dabigatrán: >12 horas** (Semivida: 13-15 horas).

Idarucizumab está **indicado** en los pacientes tratados con Dabigatran, cuando es necesaria una reversión rápida del efecto anticoagulante



En hemorragias potencialmente mortales o no controladas

Para cirugía de emergencia/ procedimientos de urgencia


En nuestro caso clínico **NO** existía **indicación** por:

1. Última toma >12 horas:
FG 60 ml/min,
semivida de 14 horas.

2. Coagulación:
TTPA 37,4" (normal).
TTPA >1,3 se relaciona con mayor riesgo de hemorragia



Hospital General
de Villalba



CASOS PRÁCTICOS EN ANTICOAGULACIÓN

Dr. RAFAEL MARTOS MARTÍNEZ
JEFE ASOCIADO Sº HEMATOLOGÍA y HEMOTERAPIA
HOSPITAL GENERAL DE VILLALBA

rafael.martos@hgvillalba.es

Actualización en anticoagulación
y enfermedad tromboembólica
en Atención Primaria

